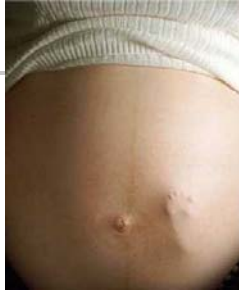

Reumatologia minor omkring foden  
"Sådan gør jeg....."

Ulrich Fredberg



Ultralydscanning  
- kast jer ud i det  
Det kan ikke gå galt !-?

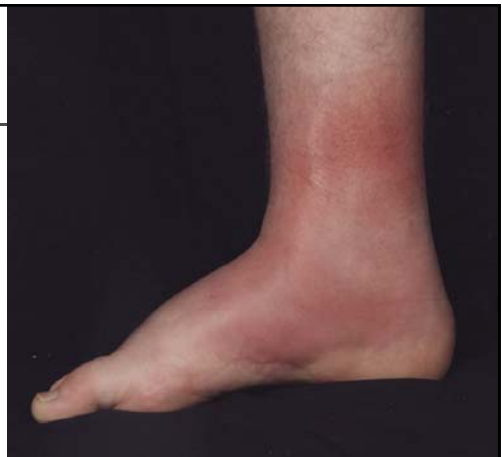Indhold

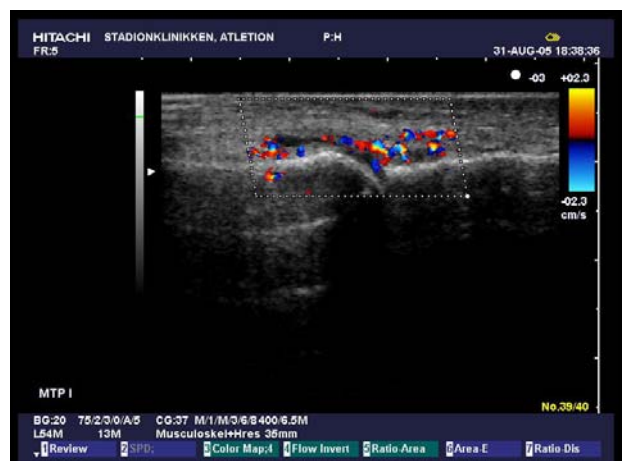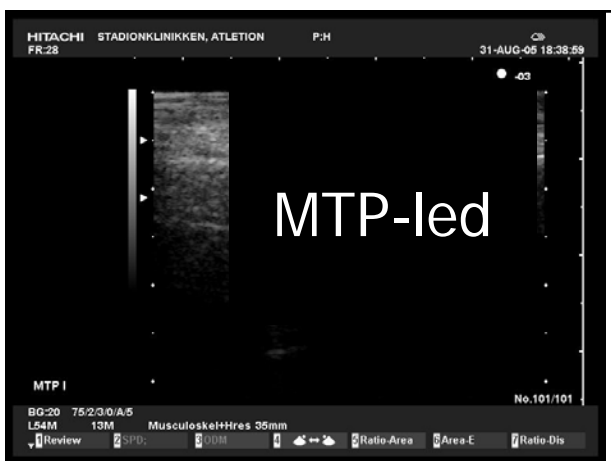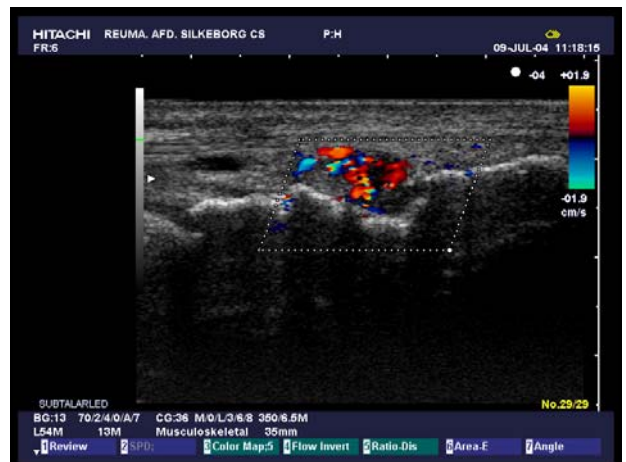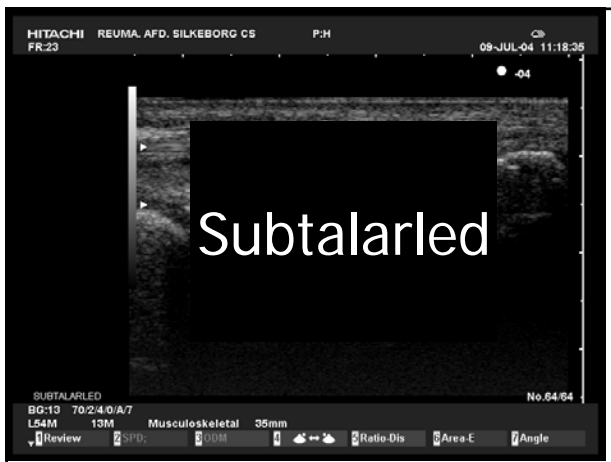
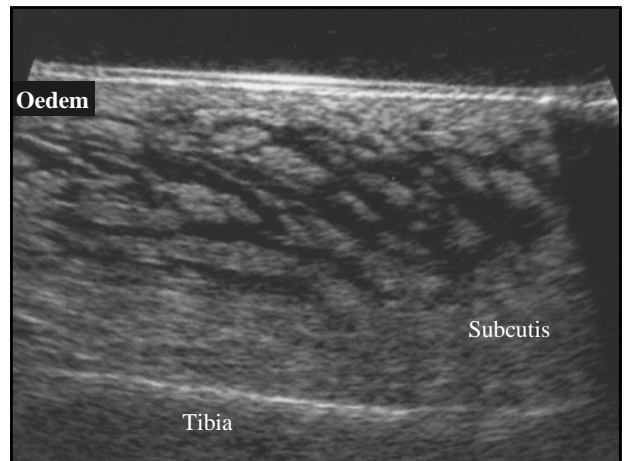
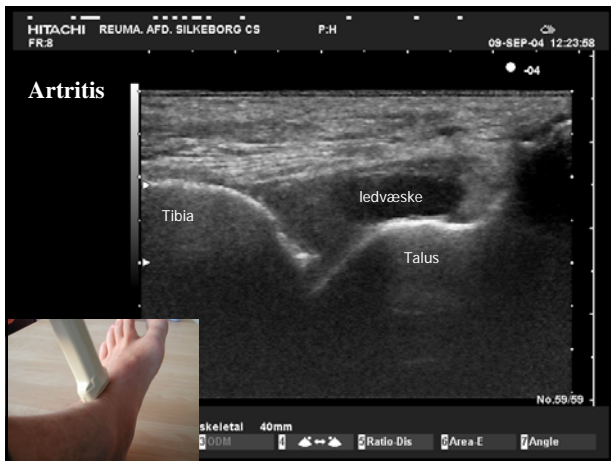- Arthritis
- Artrosis
- Ankelleds distorsioner - m komplikationer
- Stress frakturer
- Mortons neurom
- Achillesene tendinitis
- Plantar fasciitis

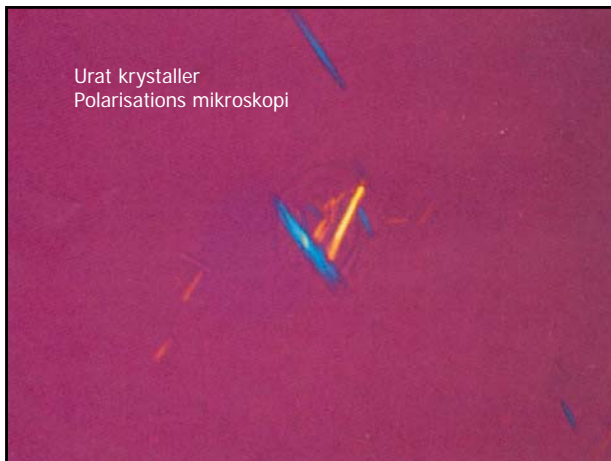Praktisk "klinik".

Hvad er  
dagligdagen?

Arthritis?  
Infektion?  
Andet?








## Ledvæskeundersøgelse

- Klinisk vurdering
  - Viskositet, uklar, purulent, farve
- D+R (evnt inkl. TB)
- Celletælling
- Krystaller (polarisationsmikroskopi)
  - IgMRF

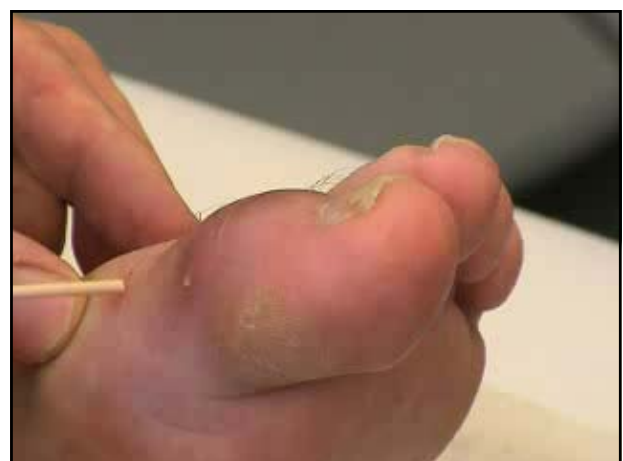

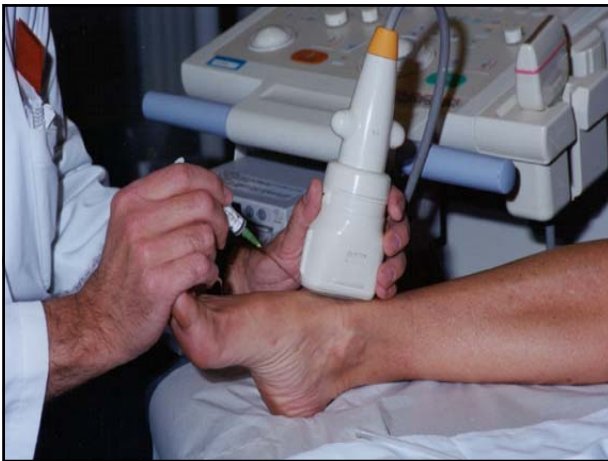## LEDVÆSKEUNDERSØGELSE

Sygdom	Leukocytal (pr µl)	Granulocytter (%)
■ Normal	< 200	< 25%
■ Artrose	< 2.000	< 25%
■ Inflammatorisk	10-20.000	~ 75%
■ Arthritis urica	1-12.000	60-70%
■ Pyrofosfat arthritis	1-5.000	25-50%
■ RA	15-20.000	~ 75%
■ Infektøs	> 80.000	~ 75%
■ TB	~ 25.000	50-60%

## LEDVÆSKEUNDERSØGELSE

Krystaltype	Sygdom
❖ Natriumuratmonohydrat	Arthritis urica
❖ Calciumpyrofosfatdihydrat	Pyrofosfatsynovitis
❖ Dicalciumfosfatdihydrat	?
❖ Apatit	Bursitis calcerea, artrose
❖ Steroidkrystaller	Iatrogen
❖ Kolesterol	Kronisk exudat (RA)





**Praktisk reumatologi.**  
**Reumatoid arthrit**

Succes raten ved konventionel and UL-guided led-aspiration\*

aspiration site	conventional	US-guided
shoulder	4 (1)	2 (2)
elbow	8 (3)	1 (1)
wrist	4 (1)	–
hip	–	1 (1)
knee	10 (4)	19 (18)
ankle	5 (1)	1 (1)
small joints (CMC, MTP, PIP)	1 (0)	4 (4)
soft tissue (bursa, tendon sheath, cyst, wound)	–	4 (4)
<b>total</b>	<b>32 (10)</b>	<b>32 (31)</b>

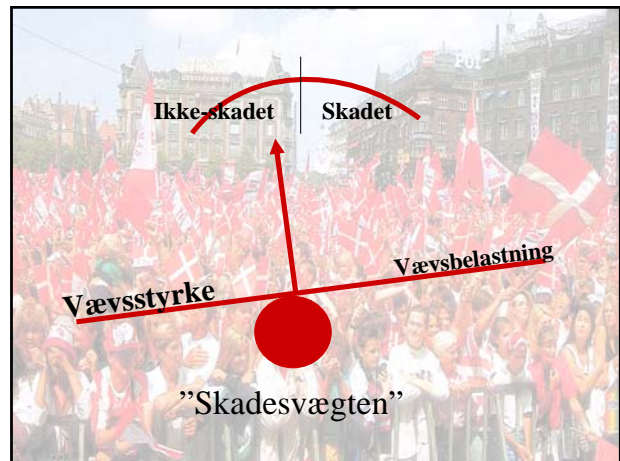

Balint PV et al. J Rheumatol 2002; 29:2209-13

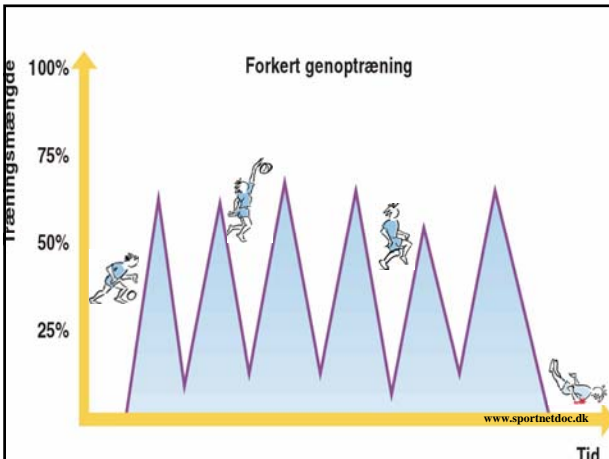
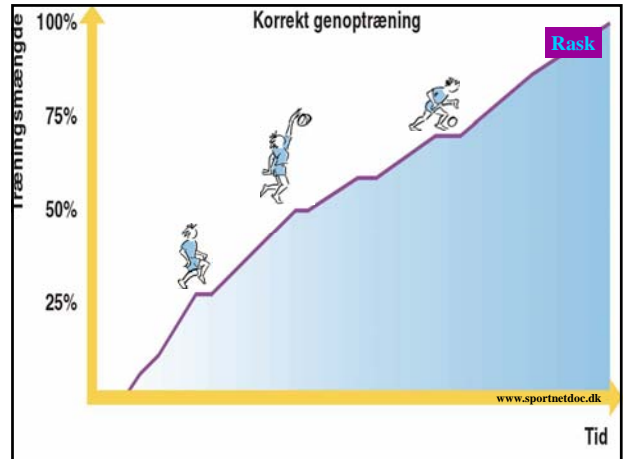

Er det let at lære ?

**Sygehistorie**

Idrætsudøver, der vrikker om på foden.  
 Umiddelbart hævelse under laterale malleol.

Undersøgelse?  
 Diagnose?  
 Behandling?





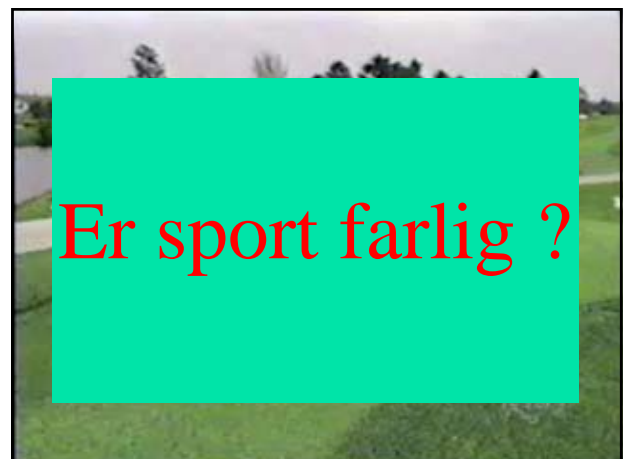**genoptræning**

[www.sportnetdoc.dk](http://www.sportnetdoc.dk)

- Konditionstræning
- Udspænding
- Koordination
- Styrke

NSAID

?

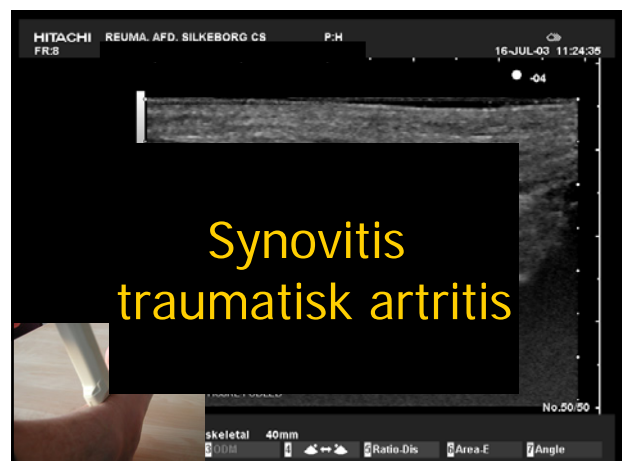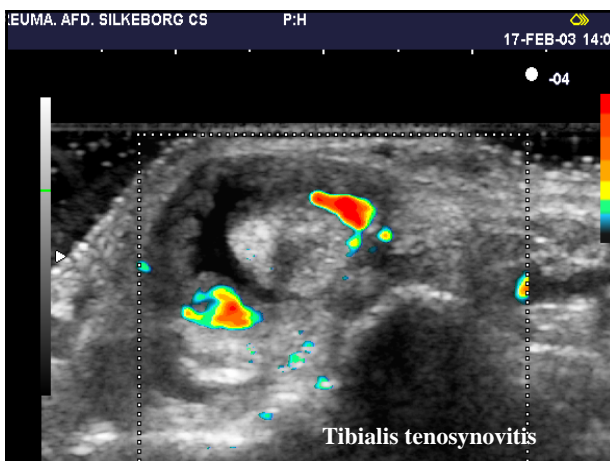
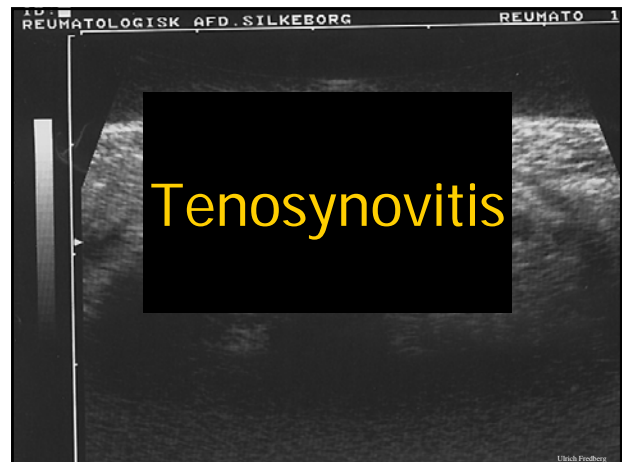
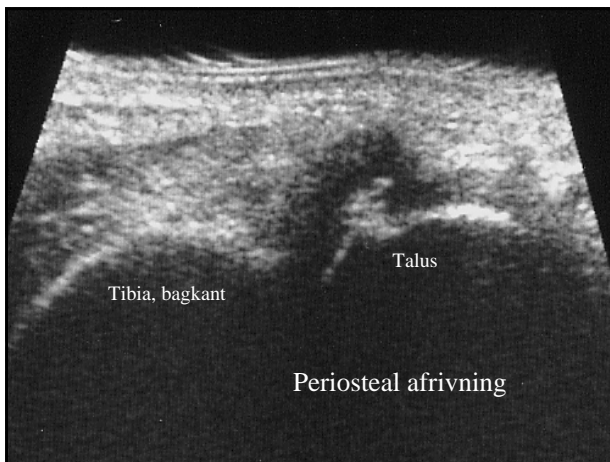

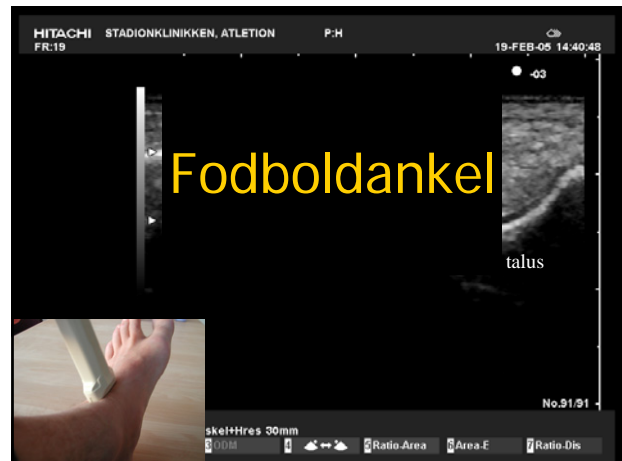
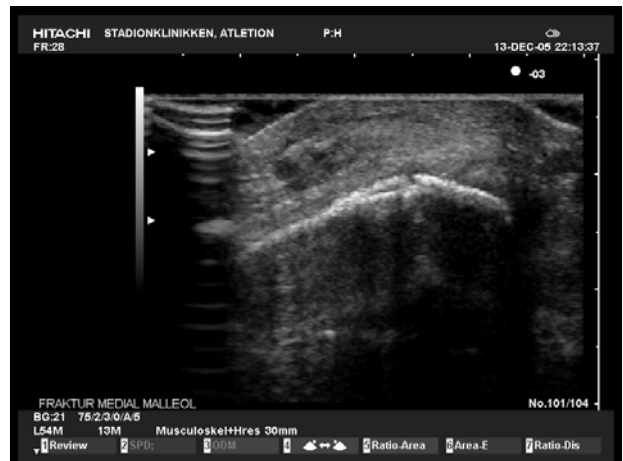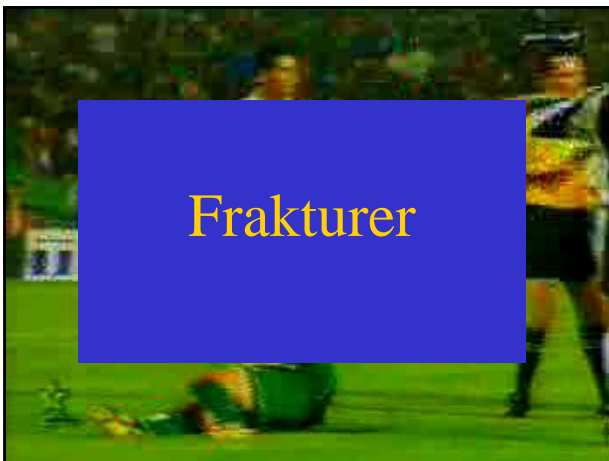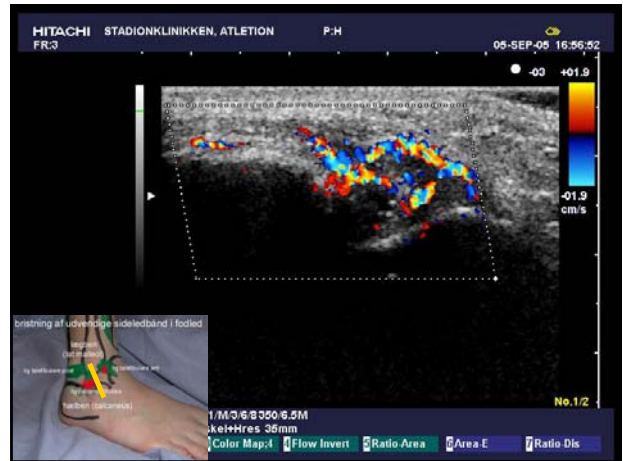
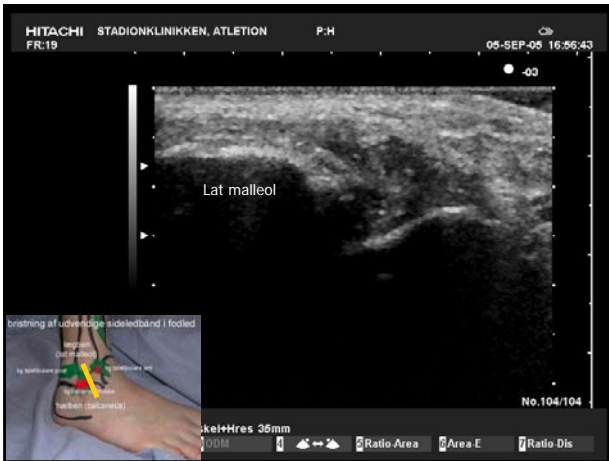
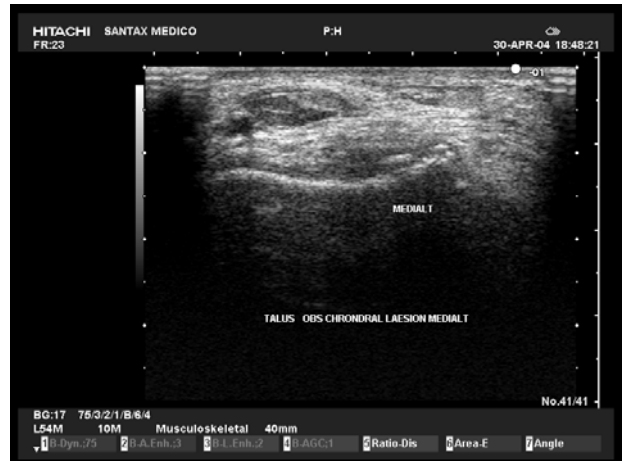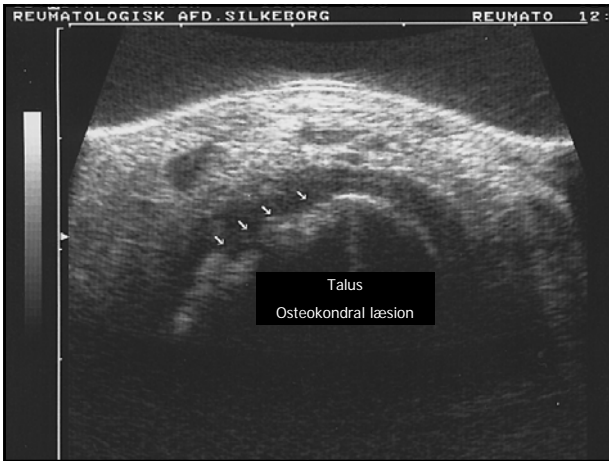
## Sygehistorie

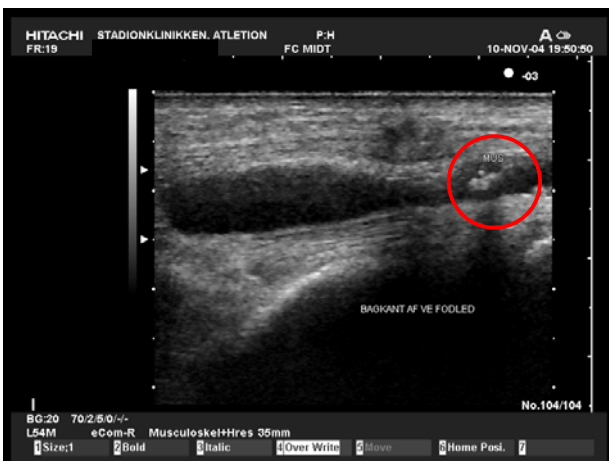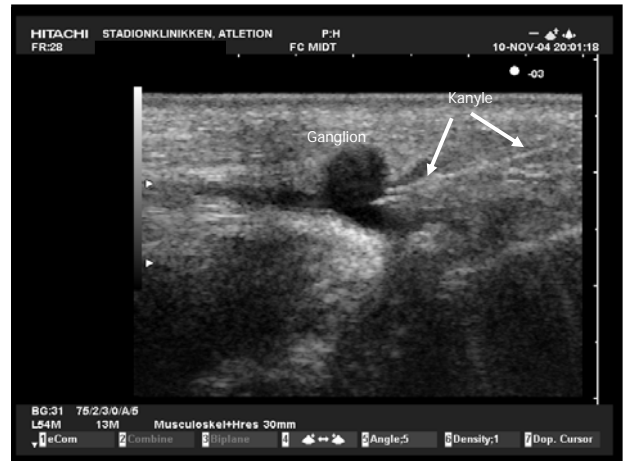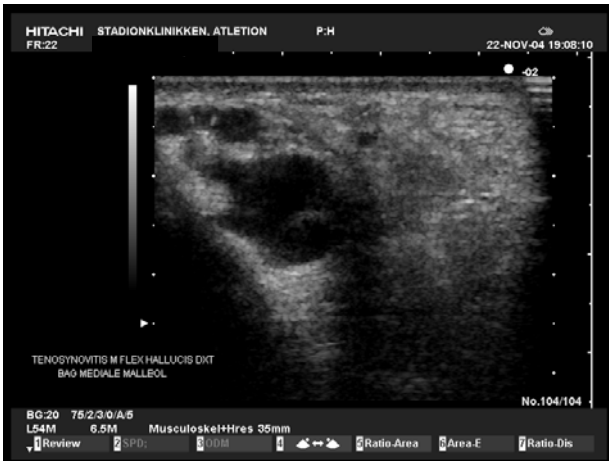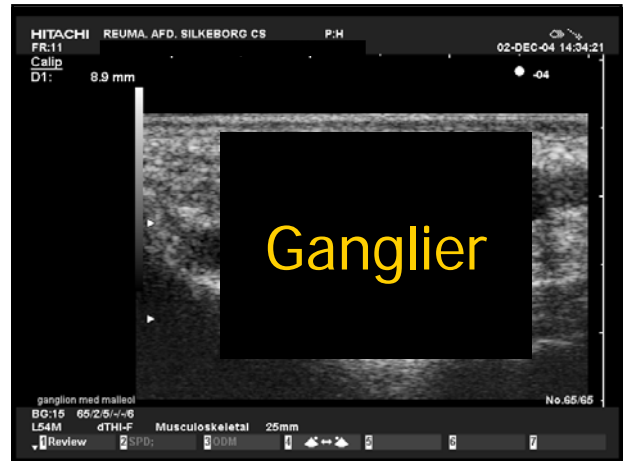
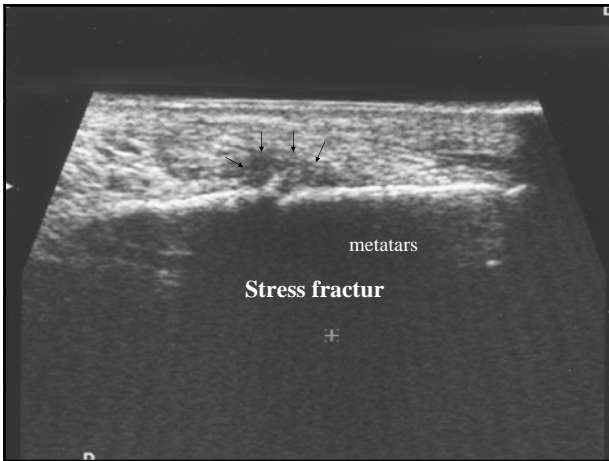Idrætsudøver, der vrækker om på foden.  
Umiddelbart hævelse under laterale malleol.

**Efter 8 uger ingen fremgang!**

Undersøgelse?  
Diagnose?  
Behandling?





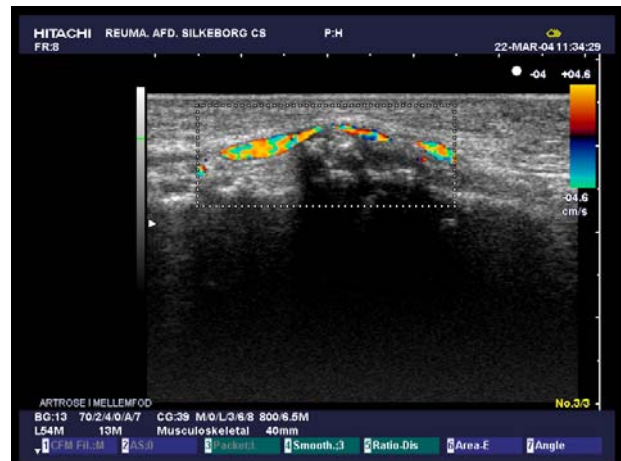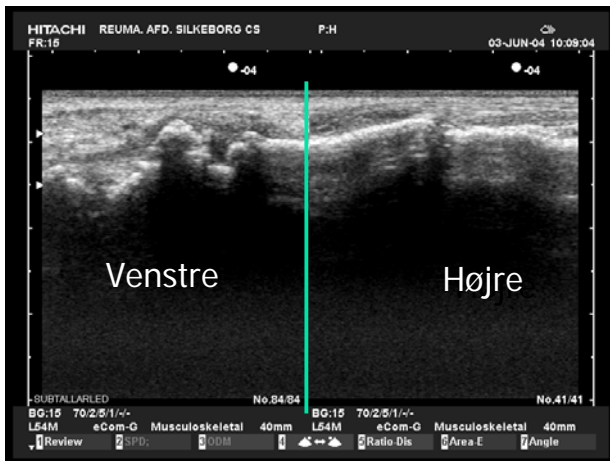


**Sygehistorie**

- 67-årig mand med gener i venstre fod gennem flere år.
- Gennem det sidste halve år smerter i forfoden ved 100 m gang, bedres når han står stille og reciderer, når han går videre.

Undersøgelse?  
 Diagnose?  
 Behandling?

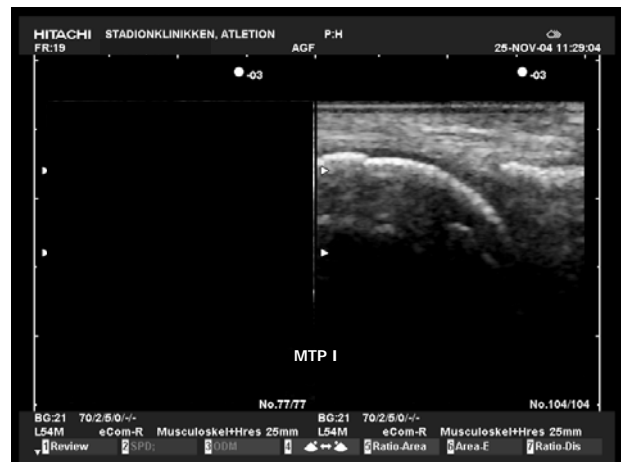



**Sygehistorie**

- 24-årig professionel fodboldspiller med smerter i tåen efter spark.
- MTP-leddet hævede kraftigt op.

Undersøgelse?  
Diagnose?  
Behandling?



**Sygehistorie**

- 32-årig fodboldspiller med smerter i venstre Achillesene gennem ½ år.

Undersøgelse?  
Diagnose?  
Behandling?



HITACHI REUMA, AFD, SILKEBORG CS P-H 15-NOV-04 10:30:35

**Palpation**  
 Senesmerter - senetykkelse  
 Midsene  
 Entese  
 Peritendiet  
 Bursae  
**(Isometrisk) kontraktion**  
**Udspænding**

BG:13 70/2/4/0/A/7  
 L54M 13M Musculoskeletal 10mm  
 Review SPD: 100M Ratio-Dls Area-E Angle

HITACHI REUMA, AFD, SILKEBORG CS P-H 240628-1240 06-DEC-04 11:46:08

PLANTAR FLEXION

BG:22 70/2/4/0/A/7  
 L54M 13M Musculoskeletal 25mm  
 B-Dyn:70 HI REZ B-Enh:2 Gray Map:1 Ratio-Dls Area-E Angle

HITACHI REUMA, AFD, SILKEBORG CS P-H 240628-1240 06-DEC-04 11:46:56

DORSAL FLEXION

BG:22 70/2/4/0/A/7  
 L54M 13M Musculoskeletal 25mm  
 B-Dyn:70 HI REZ B-Enh:2 Gray Map:1 Ratio-Dls Area-E Angle

HITACHI STADIONKLINIKKEN, ATLETION P-H 29-NOV-05 21:43:09

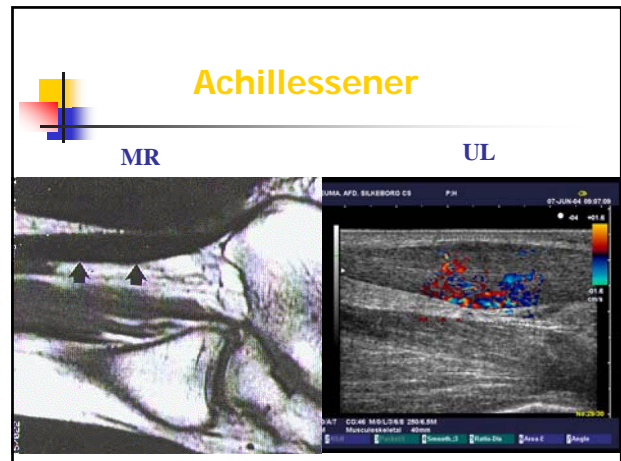
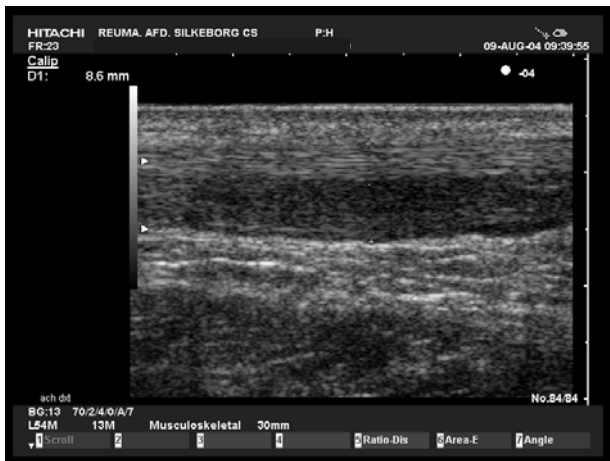BG:22 75/2/0/0/A/5 CG:43 M/1/M/3/6/5/500/6.5M  
 L54M 6.5M Musculoskeletal HRes 35mm  
 Review SPD: Color Map:1 Flow Invert Ratio Area Area-E Ratio-Dls

HITACHI REUMA, AFD, SILKEBORG CS P-H 07-MAR-05 10:40:30

BG:17 70/2/5/1/4- CG:42 L/0/L/3/6/8 350/6.5M  
 L54M eCom-C Musculoskeletal 30mm  
 Review SPD: Color Map:3 Flow Invert Ratio-Dls Area-E Angle

HITACHI REUMA, AFD, SILKEBORG CS P-H 13-JUN-05 13:26:45

BG:3 70/2/5/4-6  
 L54M dTH:F Musculoskeletal 40mm  
 Review SPD: 100M Ratio-Dls Area-E Angle

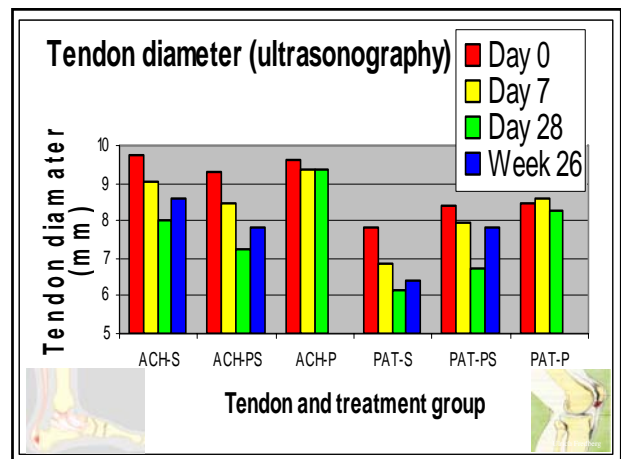


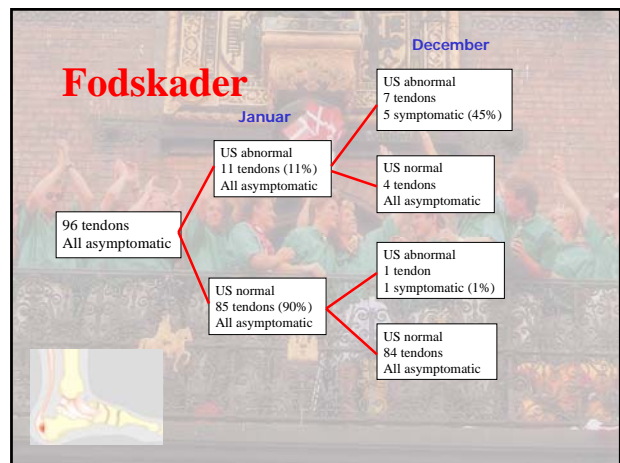

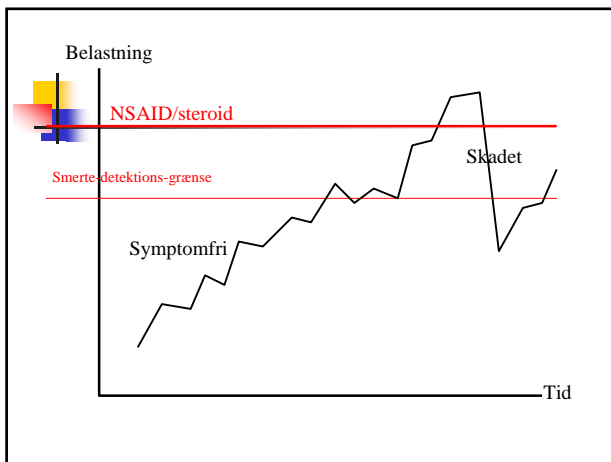
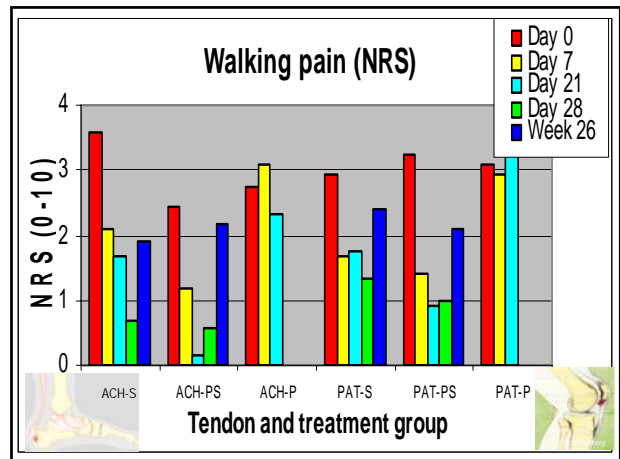
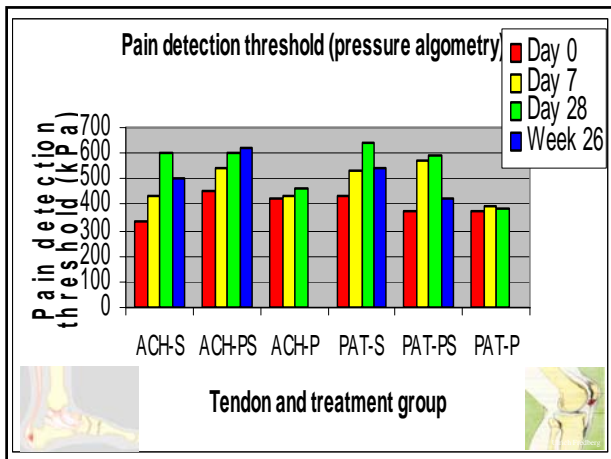
- ## Behandling
- Aflastning og genoptræning
    - Jo tidligere jo bedre prognose
  - Aflastning og genoptræning
  - Aflastning og genoptræning
  - NSAID – ingen indikation
  - Lokal steroid
  - Sklerosering
  - Shockwave
  - Operation



Ekstra Bladet

lungerne ud af halsen for at re i  
 opnå stjernestatus. De var tops  
 villige til at tage et stik stan  
 drømmen, men den endte i Blar  
 et mareridt, ofte før de over- som  
 hovedet blev seniorer. ang  
 I dag kan nogle af dem ikke Miel  
 selv få børn. især har  
 Det handler om cortisone, Bl  
 lægemidlet der hver dag fren  
 hjælper så mange uden for Mat  
 sportens verden. Men i dati- Han  
 dens penge- og præstations- seni  
 fikserede fodboldverden før  
 blev det for mange en 'hjæl-

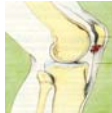



## Superligaprojekt-2002

### 331 spillere har deltaget fra

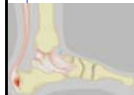- AaB
- AC Horsens
- AGF
- Brøndby
- Esbjerg fB
- FC Aarhus
- FC København
- FC Midtjylland
- HFK Sønderjylland
- OB
- Silkeborg IF
- Viborg FF
- (AB)



## Superligaprojekt-2002

### ■ Achilles tendinitis - ultralyd

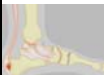- 18% har asymptomatiske forandringer vurderet ved ultralyd ved sæsonstart
  - 38% heraf udvikler pausekrævende symptomer
- RR ca 3 med en p-værdi < 0,01 i forhold til spillere med normal ultralydscanning af Achillesenerne ved sæsonstart



## Superligaprojekt-2002

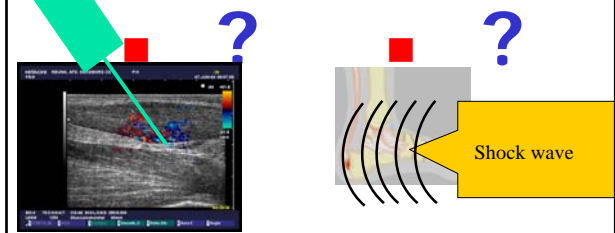
### ■ Achilles tendinitis – eccentric træning

- Eccentriske træning havde ingen effekt hos asymptomatiske idrætsfolk med Achillesseenefortykkelse vurderet ved ultralyd (P = 0,96)



## Achillessene tendinopati

### ■ Sklerosering ■ Shock wave



## Achillessene tendinopati

- Kirurgi
  - Medline: 80-100% helbredelse
- Resultaterne omvendt proportional med undersøgelseskvaliteten
- 2 superligaspillere er tidligere opereret i Achillessenen pga tendinopati (trods det er en af de hyppigste årsager til karrierestop)
  - Torben Piechnik, Søren Andersen, Peter Lassen, Per Pedersen, Jes Høgh, Mykland, Søren Frederiksen, Mads Bro, Lars Højer, etc etc etc
- Senetykkelsen øges postoperativt og 19% får det værre og ingen kom tilbage til fuld aktivitet uden smerter.

## Achillestendinopati

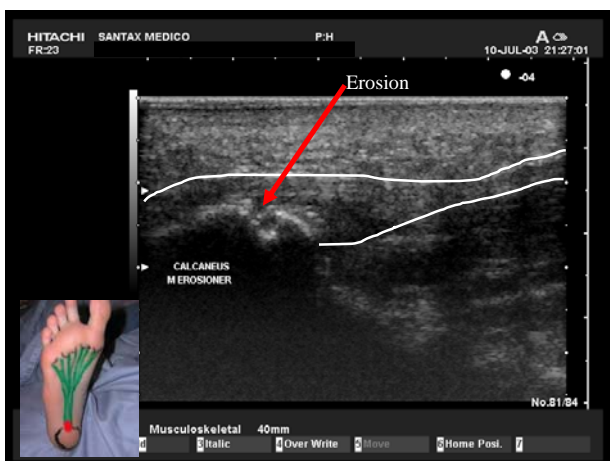
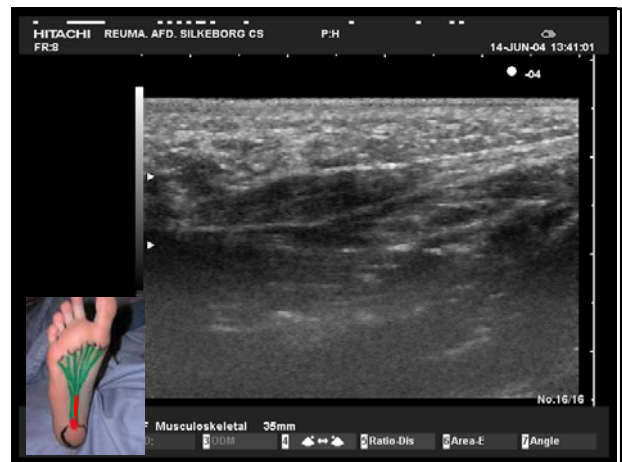
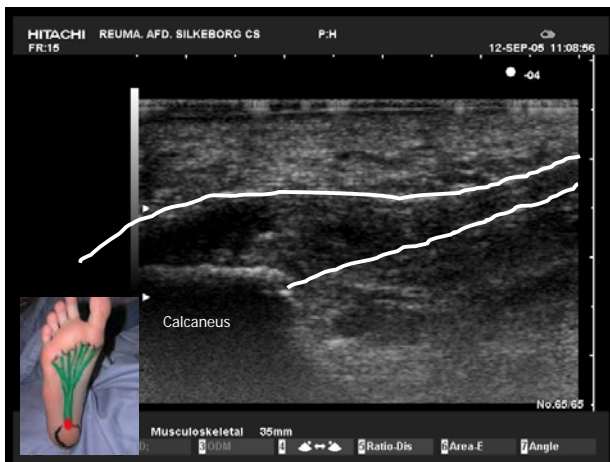
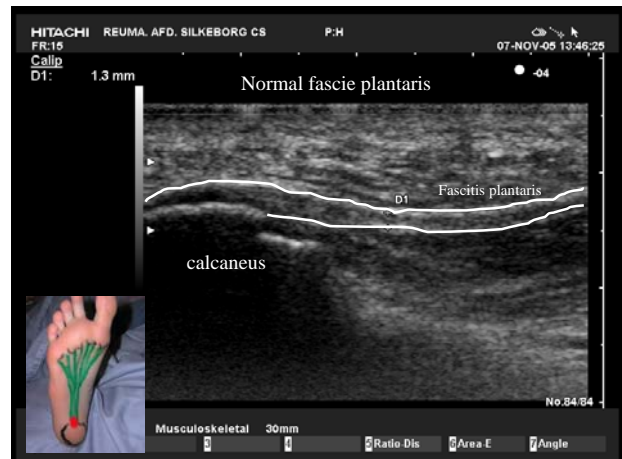
Behandlingen er ikke så simpel, som det ser ud til –

men det kan let læres!

## Sygehistorie

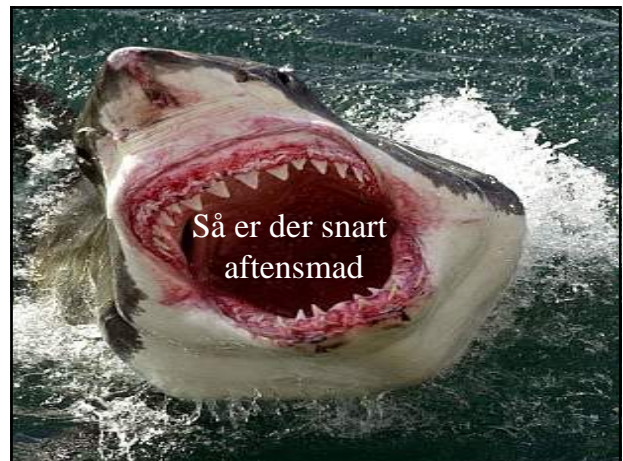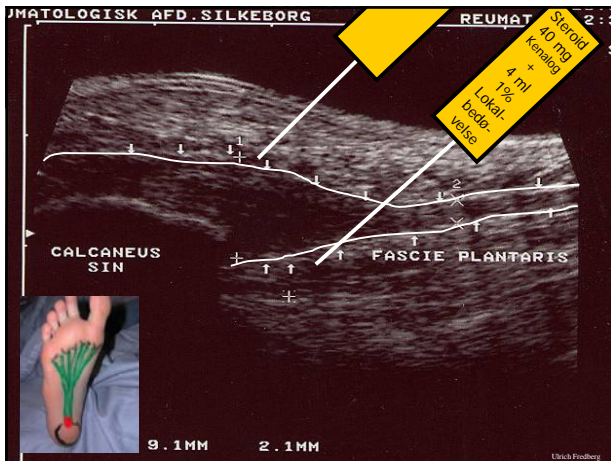
- 47-årig kvinde med 6 måneders smerter under højre hæl.

Undersøgelse?  
Diagnose?  
Behandling?



## Plantar fasciitis

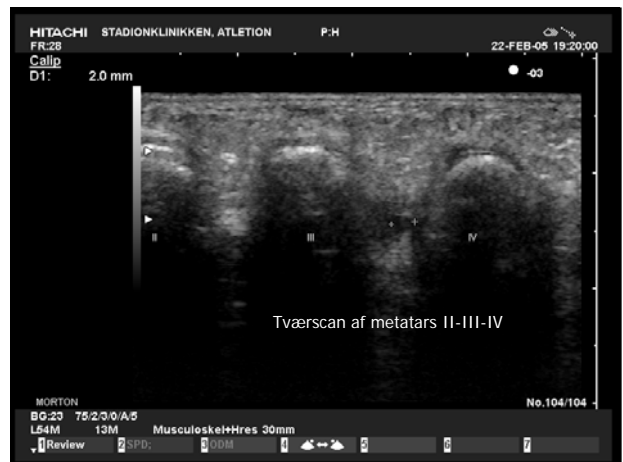
- Aflastning og genoptræning
  - Som ved Achillesenen
- Indlæg
  - "hælsore-indlæg"
- NSAID – ej indiceret
- Sklerosering – ej indiceret
- Shockwave?
- Operation – ej indiceret



### Sygehistorie

- 37-årig kvinde med smerter i venstre forfod med udstråling til 2. og 3. tå.
- Objektivt: Nedfald af forreste fodbue
- Føleforstyrrelser mellem 2. og 3. tå

?



### Mortons neurom - behandling

- Forfodspeltote
- Evt lokal steroid
- Evt kirurgi

### Sygehistorie

- Løber, der gennem flere måneder har haft smerter under MTP-leddet på venstre fod

Undersøgelse?  
Diagnose?  
Behandling?

