

Nakkesmerter og udstråling af smerter fra nakken til skulder og arm er hyppige symptomer i almen praksis. Artiklen gennemgår systematisk årsager og faldgruber.

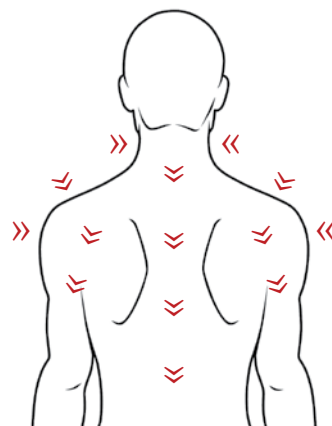


Dansk Selskab for Muskuloskeletal Medicin

Årsager til nakkesmerter

- og udstrålende smerter til skulder og arm

● Af Peter Silbye



Kontakt

peter_silbye@dadlnet.dk

Biografi

Peter Silbye, speciallæge i almen medicin, diplomalæge i muskuloskeletal medicin samt praksiskonsulent ved reumatologisk afdeling på Køge Sygehus.

RESUME: Udstrålende smerter til skulder og arm fra nakken er ikke altid tegn på cervikal diskusprolaps, som er relativt sjældent. Hos patienter, hvor man ikke lige umiddelbart tænker på nakken, kan en grundig undersøgelse afsløre nakkeproblemer som årsag til symptomerne. Det er vigtigt med systematik og at have anatomen i baghovedet.

MÅNEDSSKRIFT
for almen praksis

Problemer i bevægeapparatet fylder rigtig meget i vores dagligdag i almen praksis – det er en af de hyppigste henvendelsesårsager til os. Vores opgave består i at vurdere, om problemet er et af de 90 % såkaldt uspecifikke bevægeapparatsproblemer, som oftest går over af sig selv, og hvor en god undersøgelse og forklaring oftest er tilstrækkeligt, evt. suppleret af manuel terapi givet ved egen læge, fysioterapeut eller kiropraktor. "Røde flag" som alvorligere rodtryk med pareser, maligne lidelser, alvorligere reumatologiske lidelser og frakturer sammen med mere almindelige symptomer på diskusprolaps udgør de sidste 10 % (1).

I Dansk Selskab for Muskuloskeletal Medicin (DSMM) uddanner vi læger i både at diagnosticere og manuelt behandle patienter med bevægeapparatslidelser. Figur 1

I denne artikel vil jeg gennemgå årsager til udstrålende smerter fra nakken til skulder og arm med fokus på at:

Udstrålende smerter til armen behøver ikke altid være tegn på diskusprolaps.

Baggrunden for artiklen er også, at jeg i min egenskab som praksiskonsulent ved reumatologisk afdeling på Køge Sygehus er stødt på en hen-



Diskusprolaps i nakken – rodtryk
- <http://www.medibox.dk/show.php?docid=152>

Case 1: Jens, 48 år:

Afvist henvisning fra reumatologisk afdeling.

Jens på 48 år henvist obs. cervikalt rodtryk pga. udstrålende smerter i højre arm til hånden. Han er forpint og har brug for megen smertestillende medicin.

Han er sygemeldt fra sit job.

Figur 1 /

Dansk selskab for Muskuloskeletal Selskab (DSMM)

- Er et speciallægeselskab med ca. 540 medlemmer primært praktiserende læger og reumatologer
- Arrangerer kurser i diagnostik og behandling af bevægeapparats lidelser
- Arrangerer årsmøde, hvor alle praktiserende læger inviteres
- Har en diplomlaegeuddannelse bestående af 300 undervisningslektioner
- Hjemmeside: www.dsmm.org

visning, som afdelingen har afvist, fordi den ikke var fyldestgørende. Den indeholdt ingen objektive fund, der støttede diagnosen.

Årsagen til nakkesmerter opdeles i 3 undergrupper – i øvre, midt og nedre cervikale syndromer.

Øvre cervikale syndromer

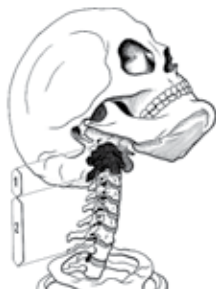De øverste segmenter (C1 og C2) kan påvirkes enten ved et direkte traume (fx whiplash) eller en låsning, oftest pga. muskulær stramning. Patienten har foruden lokale smerter og hovedpine meget diffuse symptomer – såkaldte vegetative symptomer, som kan være en ukarakteristi-



Whiplash – Piskesmæld
- <http://www.medibox.dk/show.php?docid=12865>

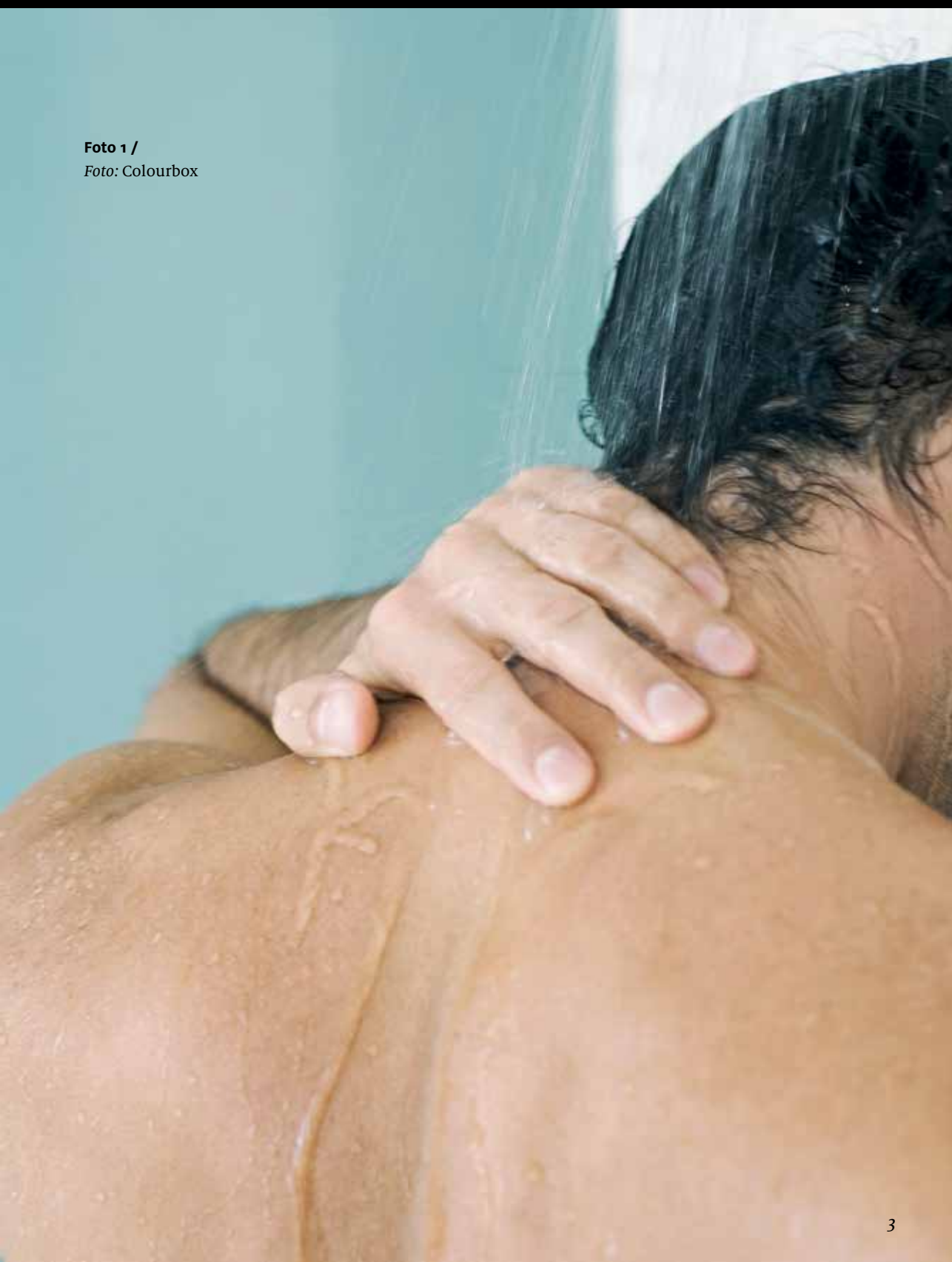Figur 2 /

Øvre cervicale syndromer



- Hovedpine
- Svimmelhed
- Synsforstyrrelser
- Høreforstyrrelser
- Ansigtssymptomer
- Tale- og synkebesvær
- Drop attacks

Foto 1 /
Foto: Colourbox





Årsagen til de udstrålende smerter skyldes, at plexus brachialis bliver påvirket et eller andet sted i dets forløb

stisk svimmelhed, syns- og høreforstyrrelser, ansigtssmerter, synkebesvær og hukommelses- og koncentrationsbesvær – Figur 2.

Som anført ses dette hos whiplash-patienter, men også hos patienter, hvor man næppe umiddelbart ville tænke på nakken – case 2. Ved at undersøge nakken vil man opdage, at det kan være en ”binding” højt cervikalt – et højt cervikalt nakkehold, der er skyld i problemerne.

Case 2: Ulla 28 år:

- Forkølet med trykken over højre øje og ned i kæben. Føler klump i halsen.
- Kender symptomerne – har tidligere haft bihulebetændelse.
- Ønsker penicillin.
- Afebril, normal CRP.

Midt cervikale syndromer

Ved problemer her vil patienten klage over ”smerter i nakken”. Årsagen kan være segmentære dysfunktioner, tidligere kaldet facetledssyndromer eller ”hold” – og det kan være degenerative eller muskulære problemer. En segmentær dysfunktion defineres som ændret bevægelighed mellem 2 segmenter/hvirvler, men siger intet om årsagen hertil.

Nedre cervikale syndromer

Her klager patienten over smerter i nakken, der stråler ud over skulderen og ned i armen. Hvis patienten peger på et bestemt punkt på skulderen, som gør ondt, er det en god idé at tænke på lokale skulderproblemer. Hvis patienten derimod kører hånden rundt på skulderen, når han skal angive smertepunktet, bør man tænke på columnanære problemer, segmentære dysfunktioner.

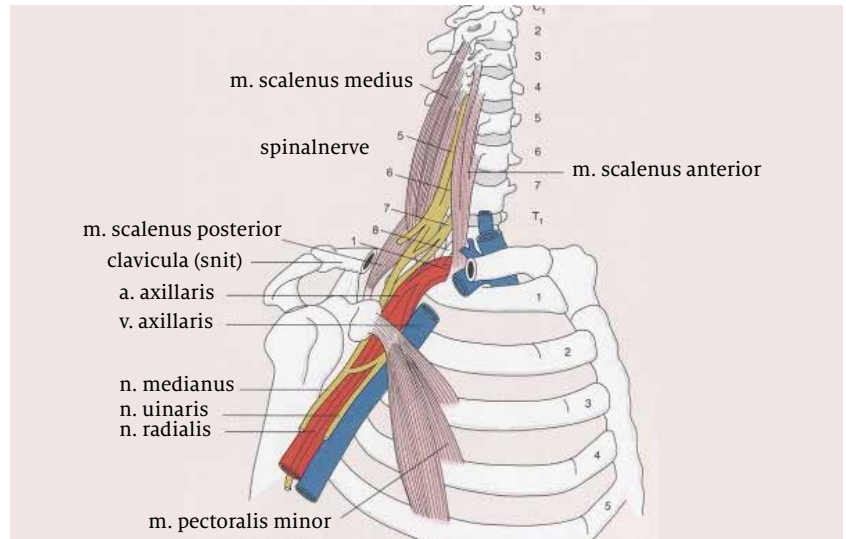
Årsagen til de udstrålende smerter skyldes, at plexus brachialis bliver påvirket et eller andet sted i dets forløb.

Hvor kan plexus brachialis blive klemt?

Lad os starte foroven (2). Figur 3.

1. Et rodtryk vil selvfølgelig kunne påvirke nerverødderne og medføre radikulære symptomer. Dvs. udstrålende smerter, der følger dermatomerne, ændringer af reflekser og muskulær kraft af de fra de cervikalt innerverede muskler og ændring i sensibilitet. Skema 1. Foramen kompressionstesten, hvor man forsøger at forværre de radikulære

Figur 3 /



symptomer ved at mindske foramina, er stadig vores væsentligste og mest specifikke test, selv om den ikke særlig sensitiv. Testen udføres ved at sidebøje, rotere og extendere i columna cervicalis og måske lægge et lille tryk på hovedet.

2. Degenerative forandringer med artrose i facetled og uncovertebralled vil kunne give lignende symptomer.
3. Segmentær dysfunktion – nakkehold, hvor der er en ændret bevægelighed i segmentet, vil foruden nakkesmerter medføre diffuse smerter ud i armen – også fordi en cervikal segmentær dysfunktion altid vil påvirke scalenermusklerne, som hæfter på processus transversus på

Skema 1 /

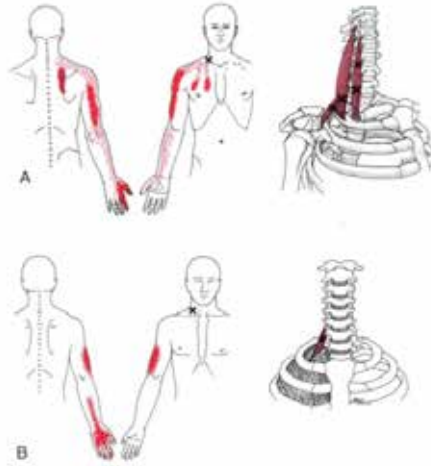
Nedre cervicale syndromer / cervicale rodtryk, test af motoriske rødder

Nerverod	Muskel	Kraft	Sensibilitet	Refleks
C1 og C2	Dybe forreste halsmuskler	Ventralflexion af col. cervicalis	Regio occipitalis	-
C3 og C4	M. levator scapulae	Skulderløft	Reg. subman-dibularis C3 Reg. colli lat. et subclav. C4	-
C5 og C6	M. biceps brachii (C5). M. infraspinatus, M. Terres minor (C6)	Albueflexion Skulderleds- udadrotation	Radialside overarm, C5 Radialside underarm, 1. og 2. finger, C6	Biceps (C5-C6)
C7 og C8	M. triceps brachii (C7) M. abd. poll. (C7). M. abd. dig. V (C8)	Albue extension Abd. 1. finger Abd. 5. finger	3. finger, C7 Ulnarside underarm og 4. + 5. finger, C8	Triceps (C6-C7) Brachioradialis (C5-C8)

Figur 5 /

Udstrålende smerter
fra triggerpunkter i
scalenermusklerne

Foto: xxx



de cervikale hvirvler. En stramning af scalenerne vil kunne "klemme" på plexus brachialis. Triggerpunkter i scalenermusklerne medfører også udstrålende smerter til arm og hånd (3). Figur 4.

4. En kraftig påvirkning af m scalenius medius og posterior ses ved fx et whiplash-traume. Hovedet vil blive ført ud i en extension, hvorefter det kastes frem i flexion og rotation omkring sikkerhedsselen. Det vil medføre et voldsomt træk i scalenerne, som vil kunne trække costa 1 op i en sublaxation. Plexus brachialis, kar og nerver "rider" hen over costa 1 og vil påvirkes heraf. Det er årsagen til, at mange whiplash-patienter klager over diffuse smerter og føleforstyrrelser ud i højre arm, hvis vedkommende var chauffør. Sikkerhedsselen hos chaufføren er fikseret i venstre side, og højre side af kroppen udsættes derfor for de stærkeste kræfter. Kroppen kastes ud i en flexion og rotation mod venstre med sikkerhedsselen som omdrejningsakse. Modsat hvis man er passager.



Anatomi læger,
skulder og overarm
- <http://www.medibox.dk/show.php?docid=5669>

5. En anden meget almindelig årsag er stramning af m pectoralis minor. I disse computertider sidder vi alle ved tastene med skuldrene trukket op og frem med stramning og ømme triggerpunkter i m pectoralis minor til følge. Musklen udspringer fra processus coracoideus, løber henover plexet og fæster på costa 3-5. En stramning/ forkortelse af muskelen vil derfor kunne trykke på kar og nerver med diffuse udstrålende smerter til armen som resultat. Prøv at føle på de meget ømme triggerpunkter i muskelen. Figur 3.
6. Foruden scalenerne har andre muskler triggerpunkter, som medfører diffuse udstrålende smerter til arm og hånd. De mest almindelige er m infraspinatus, der kan give smerter helt ud i hånden og supraspinatus, der oftest giver smerter til albuen (2). Har man en smartphone, kan en ganske glimrende app, TriggerPoints, købes for få kroner. Den er god til selv at opfriske sin anatomi og kan bruges som illustration til patienterne.

Nøglebudskab

- Smerteudstråling til skulder og arm skyldes langt fra altid cervikal diskusprolaps – dette er faktisk en relativt sjælden årsag i forhold til nervekompression af anden årsag.
- Årsager til de udstrålende smerter, der ikke kommer fra bevægeapparatet, skal selvfølgelig udelukkes.
- Gå systematisk til værks ved undersøgelsen, tænk anatomi.
- Følg evt. et af Dansk Selskab for Muskuloskeletal Medicins kurser.

Økonomiske interessekonflikter: ingen angivet ●

Referencer:

1. DSAM 2006, Diagnostik og behandling af lændesmerter i almen praksis, Klinisk vejledning.
2. Reumatologi, 3 udg. 2012.
3. Trawell & Simon' Myofascial Pain and Dysfunction. The Trigger Point Manual, Vol 1, fig 20.1 og 22.1

